



Der herzkranke Diabetiker  
Stiftung in der Deutschen Diabetes-Stiftung

## Diabetes und periphere arterielle Verschlusskrankheit (pAVK) – vermeidbare Unterversorgung beim Diabetischen Fußsyndrom: ein angiologisches Statement

K. Niemöller

### Kasuistik

Herr M. stellt sich in unserer angiologischen Sprechstunde vor. Vor 6 Monaten fiel ihm erstmals eine Druckstelle am linken kleinen Zeh auf. Nun wurde ihm nach zahlreichen Wundtherapien, Operationen und 3 stationären Aufenthalten mit i. v.-Antibiosen erläutert, dass eine Unterschenkelamputation drohe. Er habe aber doch wenige Schmerzen. Er bittet um eine Zweitmeinung.

Die Doppler-Sonographie der Knöchelarterien ist durch Mediasklerose nicht verwertbar. Die Duplex-Sonographie der Becken-Bein-Arterien zeigt eine periphere arterielle Verschlusskrankheit (pAVK) vom Mehretagentyp mit Verschlüssen der Unterschenkelarterien beidseits. Dem Patienten sind diese Befunde neu. Wir schreiben das Jahr 2021 – noch immer ist dies der Alltag.

Warum passiert das so? Welchen Verlauf hätte die Erkrankung des Patienten genommen, wenn frühzeitig ein Gefäßstatus erhoben worden und auch eine Revaskularisation erfolgt wäre?

### Zusammenhänge sind bekannt

Menschen mit Diabetes mellitus haben ein signifikant erhöhtes Risiko für kardiovaskuläre Erkrankungen – sowohl für koronare und zerebrovaskuläre als auch für periphere arterielle Perfusionsstörungen. Überdies besteht ein

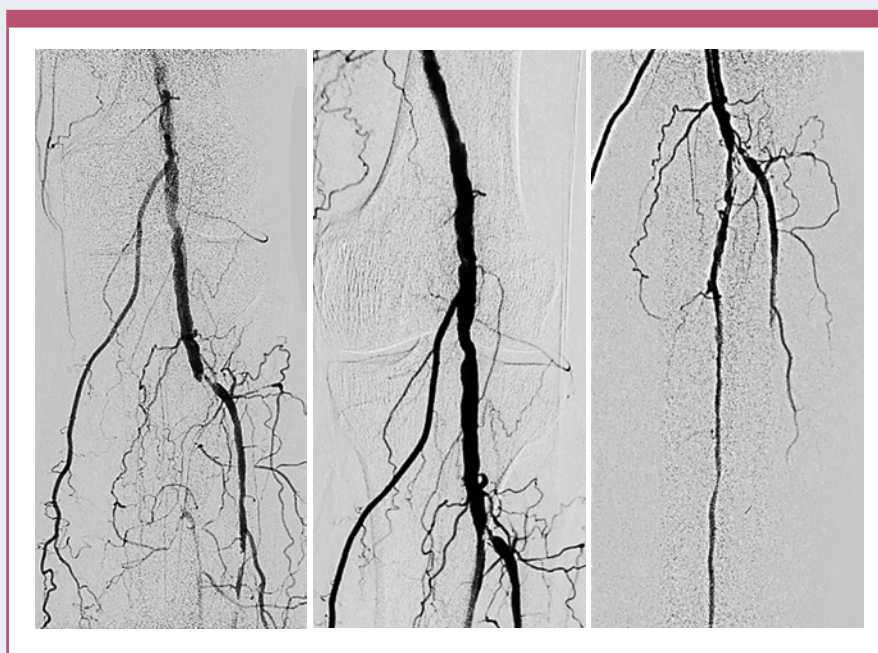


Abb. 1: Angiographie des linken Unterschenkels mit Verschluss des Truncus tibiofibularis prä- (links) und postinterventionell (Mitte und rechts).

schlechteres Ergebnis nach Ereignissen in den o.g. Regionen. Hyperglykämie und Insulinmangel führen zu einer schnelleren Entwicklung der Atheromatose durch die bekannten Pathomechanismen. Dies sind überhaupt keine neuen Erkenntnisse, wobei jedoch noch nicht alle Mechanismen verstanden wurden und jüngst immer mehr Faktoren identifiziert werden konnten, die der Besonderheit der diabetesassoziierten beschleunigten Atherosklerose zugrunde liegen, wie spezielle Wege der Inflammation.

### Das Diabetische Fußsyndrom

Unter dem Diabetischen Fußsyndrom (DFS) werden alle pathologischen Veränderungen des Fußes bei Patienten mit Diabetes mellitus zusammengefasst. Das Spektrum reicht von präluzerösen Läsionen über Hornhautschwielen bis zu Geschwüren und Nekrosen. Diese Veränderung tritt mit einer Wahrscheinlichkeit von 19 bis 34 % über die gesamte Lebensdauer bei einer Person mit Diabetes auf. Die jährliche Rate neuer Fälle von akutem DFS liegt bei ca. 2 bis 6 %.

Deutschland liegt unter den europäischen Ländern noch immer im oberen Anteil der Amputationsraten. 65 bis 70 % aller Amputationen erfolgen bei Patienten mit Diabetes mellitus. Eine große landesweite Untersuchung zeigte in dieser Klientel zwar einen Rückgang von Majoramputationen, allerdings einen deutlichen Zuwachs von über 30 % der Rate an Minoramputationen [Kröger 2017].

Begünstigend für die Entwicklung des DFS sind die Koexistenz der Faktoren Neuropathie (sensorisch, motorisch, autonom), pAVK und Druckdeformitäten. Letztere sind begründet in ungeeignetem Schuhwerk, durch Deformitäten und Adipositas. Aber auch psychosoziale Faktoren wie Armut, Depression und Vernachlässigung auch durch fehlende soziale Unterstützung sind Faktoren, die ein DFS begünstigen.

## Die Koexistenz von pAVK und Diabetes mellitus

Die Prävalenz der pAVK liegt bei 3 bis 10 % der Gesamtbevölkerung, wobei der Anteil der Patienten mit einer pAVK bei den über 70-Jährigen auf 15 bis 20 % ansteigt. Im Stadium der Claudicatio weisen 30 %, bei kritischer Extremitätenschämie 50 % einen Diabetes mellitus auf [Balletshofer 2020]. Und andersherum besteht bei Diabetikern im Alter von mindestens 65 Jahren bei über einem Viertel (26 %) eine pAVK [Kröger 2017]. Die Dunkelziffer ist sicher höher.

## Koinzidenz von diabetischem Fußulkus und pAVK

Die Mehrzahl der diabetischen Fußulzera ist neuropathischer Genese. Es besteht allerdings auch hier eine hohe Koinzidenz der pAVK; bei über 50 % der Patienten mit diabetischem Fußulkus wird diese diagnostiziert [Morbach 2021].

Wenn Fußulzerationen nicht heilen, Osteomyelitiden und -lysen auftreten, sind Amputationen von Zehen, des Fußes oder der gesamten Extremität erforderlich. Die Prognose bzgl. amputationsfreien Überlebens zeigt sich bei Menschen mit diabetischen Fußulzerationen gegenüber Menschen mit Diabetes ohne derartige Fußläsionen schlechter.

Mehrere Untersuchungen zeigen aber ein Absinken der Amputationsrate nach Einbindung der Patienten in feste Versorgungs- und Betreuungsprogramme.

## Gelang durch das DMP das Verhindern von Amputationen?

Der Qualitätsbericht des Disease-Management-Programms (DMP) Diabetes mellitus Typ 2 der Kassenärztlichen Vereinigung Westfalen-Lippe (KVWL) von 2019 zeigt, dass mit einem Anteil von etwa 80 % der mutmaßlich an Typ-2- und weit über 95 % der an Typ-1-Diabetes erkrankten, gesetzlich krankenversicherten Patienten in der Region ein Großteil im Programm eingeschrieben sind. Bei den 430 830 eingeschlossenen Patienten mit Typ-2-Diabetes hatten 2,3 % ein Diabetisches Fußsyndrom und bei 0,8 % der Patienten erfolgte eine Amputation. Diese Zahl der von einer Amputation betroffenen Menschen mit Diabetes mellitus sank zwischen 2010 und 2019 unter jeweils 10 000 Patienten von 27 auf 17.

Das Einhalten der Qualitätsindikatoren wurde als sehr gut bewertet – insbesondere die Stoffwechseleinstellung und die regelmäßigen Fußuntersuchungen. Trotzdem konnte aber letztlich die Häufigkeit des Neuauftretens einer Amputation in den letzten zwei Jahrzehnten nicht reduziert werden.

## Gefäßdiagnostik bei Menschen mit Diabetes mellitus

Im DMP sind die jährliche Fußinspektion und die Messung der Fußpulse bei Ulzeration gefordert. Darüber hinaus sollte meines Erachtens aber nicht erst beim Auftreten von Ulzerationen eine klinische Untersuchung erfolgen. Das Erfassen von Pulsstatus sowie qualitativ Hautfarbe und -temperatur, Knöchel- oder Zehendruckmessung (Ankle-Brachial Index [ABI], Toe-Brachial Index [TBI]) sind bei jedem Patienten mindestens jährlich sinnvoll – bei bestehender Polyneuropathie möglichst quartalsweise, da das Auftreten von Ulzerationen vielfach unbemerkt bleibt. Das Erfragen einer Claudicatio-Symptomatik

ist sinnvoll, eine Verneinung aber nicht dem Ausschluss einer relevanten Perfusionsstörung gleichzusetzen. So, wie auch der Herzinfarkt häufig stumm bleibt, verspüren Diabetiker den belastungsabhängigen Ischämieschmerz nicht. Erschwerend für die Diagnose einer pAVK mittels ABI-Bestimmung sind die falsch erhöhten Werte durch Mediasklerose und Fußpulse können auch dann noch palpabel sein, wenn sich vorgeschaltet arterielle Stenosen befinden.

Aus angiologischer Sicht sollte die gefäßmedizinische Vorstellung zur weitergehenden Diagnostik mit farbkodierter Duplex-Sonographie, ggf. Pulsoszillographie der Digitalarterien und transkutaner Sauerstoffdruckmessung (tcPO<sub>2</sub>) erfolgen. Mit diesen Ergebnissen kann dann eine weitergehende Therapieplanung erfolgen.

## Therapie – es wird wieder blutig

Bei Vorliegen eines DFS mit pAVK muss die Indikation für Revaskularisierungsverfahren (endoluminale und/oder gefäßchirurgische Eingriffe) frühzeitig und aggressiv erfolgen. Oftmals erfolgt die Überlegung erst dann, wenn die Fußläsion über Wochen nicht heilt oder wenn eine Amputationsindikation besteht. Ohne ausreichende Durchblutung ist aber eine Wundheilung nicht zu bewirken.

Endovaskuläre Behandlungen mit Ballondilatationen, Stenting, Atherektomien aller Gefäßsegmente und gefäßchirurgische Optionen, z. B. crurale Bypassanlagen, stehen flächendeckend zur Verfügung. Durch stetig verbesserte Materialien und Verfahren sind alle Gefäßprovinzen zu erreichen und mit sehr guten Offenheitsraten zu behandeln.

## Medikamente – eklatante Unterversorgung

Es erhalten nur etwa die Hälfte der älteren Typ-1-Diabetiker mit bekannter Koexistenz einer pAVK ein Statin, eine Thrombozytenaggregationshemmung nur etwa 57 %. Bei bereits erfolgter Amputation liegen die Zahlen noch geringer [Zentralinstitut für die kassenärztliche Versorgung in Deutschland 2020].

Für Patienten mit pAVK (mit und ohne Diabetes) zeigt sich nach invasiver Revaskularisation und auch bei hohem Risiko für ischämische Ereignisse aufgrund mehrerer kardiovaskulärer Erkrankungen und Risikofaktoren durch eine kombinierte Therapie mit Rivaroxaban und Acetylsalicylsäure (ASS) eine Reduktion der Endpunkte MACE (Herzinfarkt, Schlaganfall, kardiovaskulärer Tod) und MALE (Major Adverse Limb Event, schwere Durchblutungsstörung/Amputation). Dieser enorme Nutzen als weitere Therapieform der Sekundärprophylaxe hat sich noch sehr spärlich in der Sekundärprophylaxe durchgesetzt und es bedarf weiterhin viel Aufklärungsarbeit [Balletshofer 2020].

## Was hilft? Zusammenarbeit bitte!

Die Kooperation der Gesundheitsprofessionen sowie das dadurch positivere Erleben der Behandlung sollte noch mehr in den Vordergrund rücken. Ziele hierbei sind für das Diabetische Fußsyndrom mit pAVK ein dauerhafter Wundverschluss, das Verkürzen der Wundheilungsdauer, das Verhindern von Folgeschäden, eine geringe Rezidivrate und eine möglichst hohe Patientenzufriedenheit und somit Lebensqualität.

## Die Versorgungsprogramme sind gut, weisen aber Lücken auf

Sobald ein Patient im DMP eingeschrieben ist, sind klare Intervalle zur Kontrolle der Füße festgelegt. Befinden sich Patienten im DMP, erfolgen häufiger Verordnungen für podologische Behandlungen. Dies ist prinzipiell sinnvoll und erfreulich und hat auch bereits zu Erfolgen geführt.

Aber trotz einer sehr guten Versorgungssituation der Diabetiker und definierter Vorgehensweisen sind noch immer große Versorgungslücken in der Diagnostik und Therapie der vaskulären Komorbiditäten zu erkennen. Die vorhandenen Ressourcen werden nicht ausgeschöpft und die interdisziplinäre und interprofessionelle Zusammenarbeit nicht in Gänze genutzt.

Langwierige Heilungsverläufe und auch Amputationen sind nicht komplett verhinderbar. Durch strukturierte Kooperationen auf der Basis von vorhandenen Leitlinien [Deutsche Gesellschaft für Angiologie 2015, Deutsche Gesellschaft für Wundheilung und Wundbehandlung e.V. 2012] kann es aber doch zu einer Verbesserung der Prognose kommen.

Die Qualitätsziele der regelmäßigen Fußinspektion und der Erhebung des Pulsstatus der Füße bei Ulkus werden zu über 90 % erfüllt. Die adäquate Versorgung des Ulkus ist mit 61 % allerdings noch nicht hinreichend.

Die indikationsspezifische Verordnung von Thrombozytenaggregationshemmern erfolgt deutlich zu selten. Und unverständlicherweise stellt die Verordnung von Statinen kein DMP-Qualitätskriterium dar. Die Aufnahme dieses Qualitätskriteriums sollte meines Erachtens dringend erwogen werden. Denn durch die eklatante medikamentöse Unterversorgung bleibt die Prognose der kardiovaskulären Komorbiditäten bei den Diabetikern schlechter als nötig.

Jede chronische Wunde hat mindestens eine Ursache. Es genügt nicht, druckbedingte Ulzera lokal zu versorgen, ohne die pAVK zu behandeln. Genauso wenig reicht es aus, eine Revaskularisation der Extremität zu erlangen, ohne im Verlauf die Schuhversorgung anzupassen. Und oftmals komplett übersehen werden Aufklärung und Schulung des Patienten und seiner Angehörigen, um frühzeitig eingreifen zu können.

In Anbetracht steigender Patientenzahlen sowohl von Menschen mit Diabetes als auch mit pAVK in einer älter werdenden Gesellschaft steht unser Gesundheitssystem vor einer großen Herausforderung und wird durch konsequente allumfassende Prävention und frühzeitige Intervention nur langfristig entlastet werden können. Die Patienten müssen eingefangen, geschult und vertrauensvoll allumfassend betreut werden. Diese kostspielig anmutenden Mühen werden sich lohnen.

## Und Herr M.?

Herr M. konnte nach u. a. endovaskulärer Versorgung mit einer Amputation des 4. und 5. Strahls des linken Fußes inklusive Mittelfußknochenresektion, Va-

kuumtherapie (VAC-Therapie), gefolgt von 5-monatiger Wundbehandlung im ambulanten Setting behandelt werden. Der Unterschenkel ist ihm geblieben.

### Literatur

1. Balletshofer B, Böckler D, Diener H, Heckenkamp J, Ito W, Katoh M, Lawall H, Malyar N, Oberländer Y, Reimer P, Rittig K, Zähringer M: Positionspapier zur Diagnostik und Therapie der peripheren arteriellen Verschlusskrankheit (pAVK) bei Menschen mit Diabetes mellitus. Gemeinsame Stellungnahme der Deutschen Diabetes Gesellschaft (DDG), der Deutschen Gesellschaft für Angiologie (DGA), der Deutschen Gesellschaft für Interventionelle Radiologie und minimal-invasive Therapie (DeGIR) sowie der Deutschen Gesellschaft für Gefäßchirurgie und Gefäßmedizin (DGG). Diabetologie 2020; 15 (Suppl 1): S196-S205
2. Deutsche Gesellschaft für Wundheilung und Wundbehandlung e.V.: Lokalthherapie chronischer Wunden bei Patienten mit den Risiken periphere arterielle Verschlusskrankheit, Diabetes mellitus, chronische venöse Insuffizienz. Stand: 12.06.2012 Version 1. AWMF-Register Nr. 091/001, Klasse: S3
3. Deutsche Gesellschaft für Angiologie, Gesellschaft für Gefäßmedizin: S3-Leitlinie zur Diagnostik, Therapie und Nachsorge der peripheren arteriellen Verschlusskrankheit. Stand: 30. September 2015. AWMF-Register Nr. 065/003, Entwicklungsstufe 3
4. Kröger K, Berg C, Santosa F, Malyar N, Reincke H: Lower limb amputation in Germany. Dtsch Arztebl Int 2017; 114: 130-136
5. Morbach S, Lobmann R, Eckhard M, Müller E, Reike H, Risse A, Rügenapf G, Spraul M: Diabetic foot syndrome. Exp Clin Endocrinol Diabetes 2021; 129: S82-S90
6. Zentralinstitut für die kassenärztliche Versorgung in Deutschland (Hrsg.): Disease-Management-Programme in Westfalen-Lippe. Qualitätsbericht 2019. Zentralinstitut für die kassenärztliche Versorgung in Deutschland, Köln, 2020



### Korrespondenzadresse

Dr. Kathrin Niemoeller  
Medizinische Klinik V – Angiologie  
Knappschaftskrankenhaus Dortmund  
und  
Klinik für Innere Medizin II – Diabetologie und Angiologie  
Klinik am Park, Lünen  
Klinikum Westfalen GmbH  
Am Knappschaftskrankenhaus 1  
44309 Dortmund  
E-Mail: kathrin.niemoeller@klinikum-westfalen.de